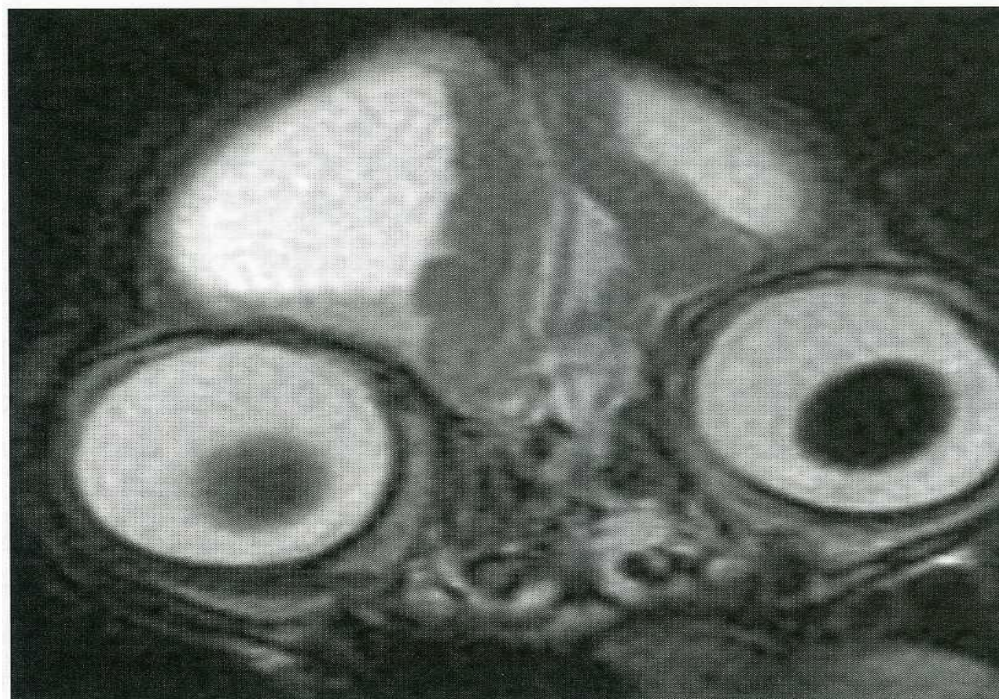
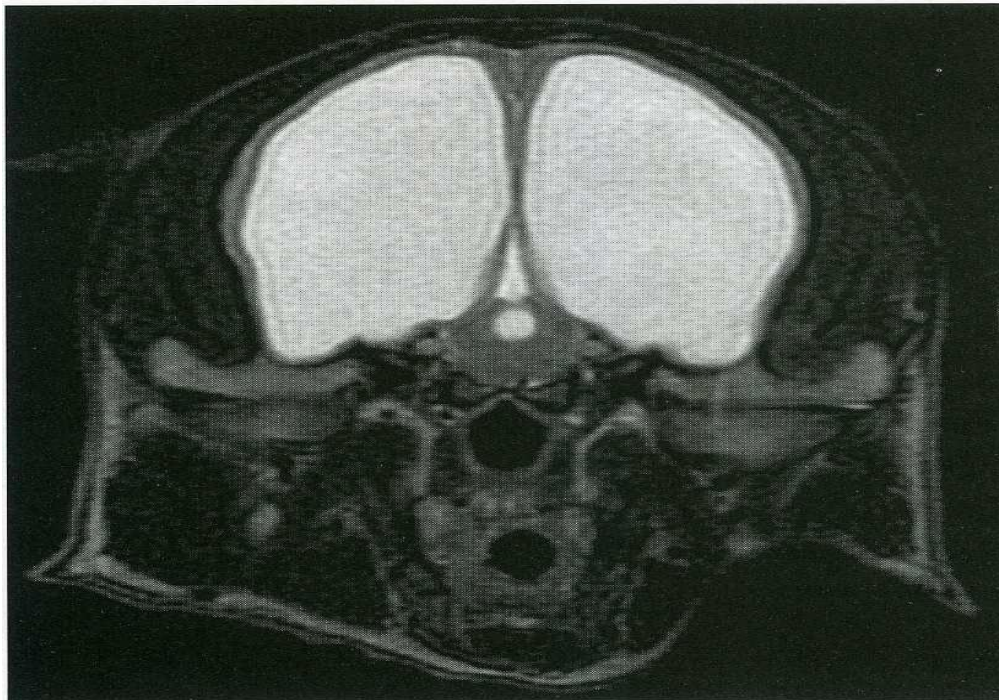


Εγκεφαλοπάθειες II

TZIBARA ΑΘΑΝΑΣΙΑ

ΥΔΡΟΚΕΦΑΛΙΑ

- Συγγενής μορφή λόγω
 - Μεταβολής στο ρυθμό παραγωγής
 - Μείωσης του ρυθμού απορρόφησης
 - Διαμαρτιών στη διάπλαση της αποχετευτικής οδού(Toy Poodle, Maltese, Y. terrier, Chihuahua, Boston terrier, E. bulldog, F. bulldog, Pomeranian, Lhasa apso)
- Επίκτητη μορφή λόγω
 - Μηχανικής διαταραχής στην κυκλοφορία του ΕΝΥ (κοκκιωματώδεις εγκεφαλίτιδες - νεοπλάσματα), νεοπλάσματα των χοριοειδών πλεγμάτων



ΚΛΙΝΙΚΗ ΕΙΚΟΝΑ

- Επιληπτικές κρίσεις
- Διαταραχές στη συμπεριφορά
- Διαταραχές όρασης με αντανakλαστικό κόρης φυσιολογικό
- Καθυστέρηση σωματικής και διανοητικής ανάπτυξης
- Σπαστική τετραπάρεση – απουσία αντανakλαστικών θέσης
- Παρεγκεφαλιδική ή αιθουσαία αταξία



ΥΔΡΟΚΕΦΑΛΙΑ

- Διαφορική διάγνωση
 - Άλλες συγγενείς κληρονομικές εγκεφαλοπάθειες
 - Τοξίκωση από μόλυβδο
 - Εγκεφαλίτιδες
 - Μεταβολικές εγκεφαλοπάθειες
- Διάγνωση
 - Υπερηχοτομογραφία
 - Αξονική ή μαγνητική τομογραφία
 - Διερεύνηση αιτιών σε επίκτητη

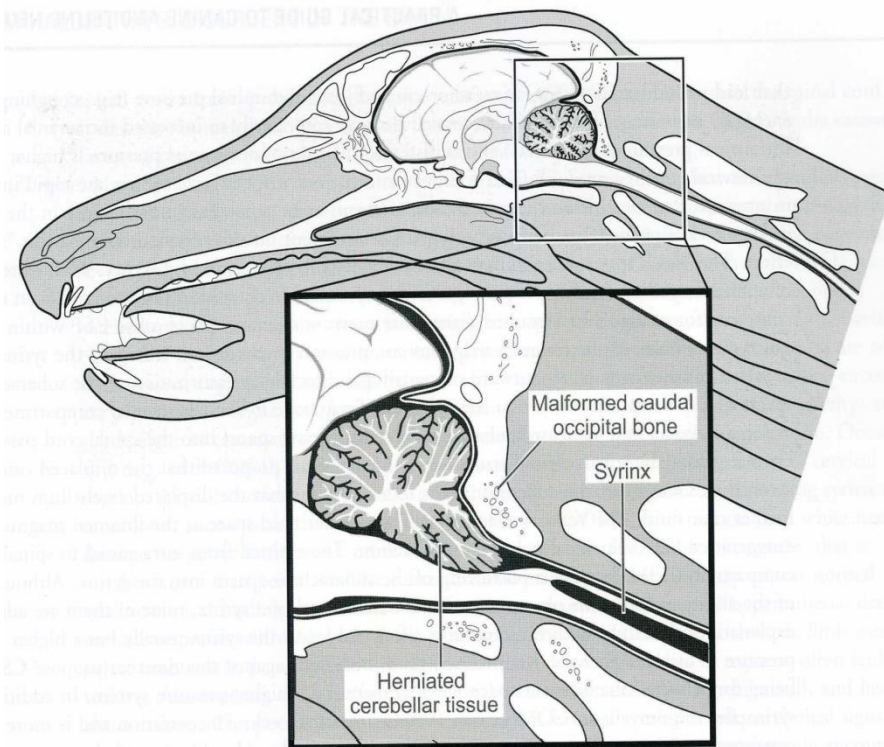
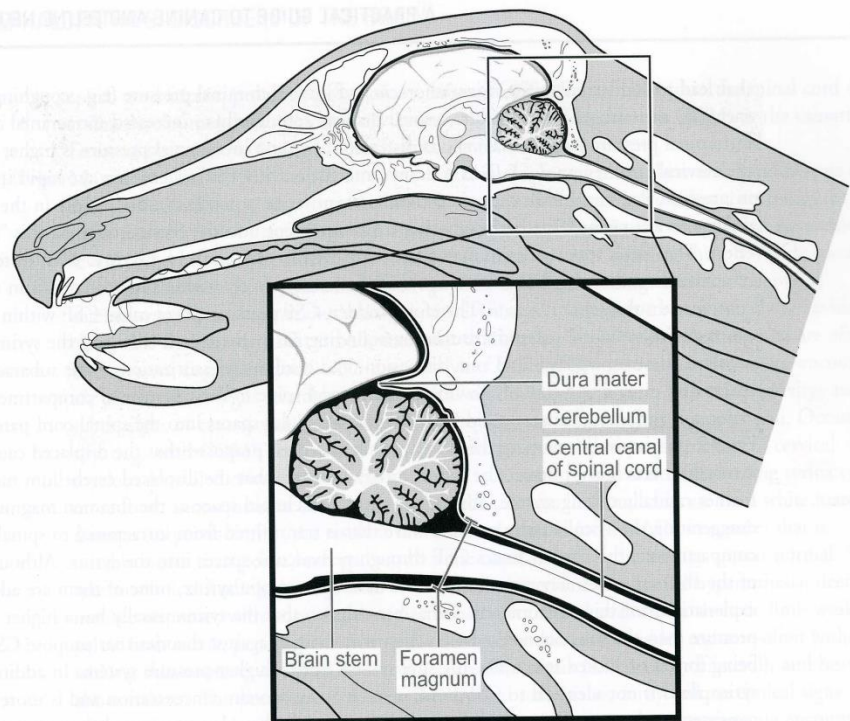
ΥΔΡΟΚΕΦΑΛΙΑ

ΘΕΡΑΠΕΙΑ

- (Σε ήπια κλινική εικόνα)
 - Πρεδνιζολόνη ή Πρεδνιζόνη (0,5-1 mg/Kg SID PO)
 - Φαινοβαρβιτάλη (2-4 mg/kg BID PO)
 - Τοποθέτηση καθετήρα παροχέτευσης
- (Σε οξεία εκδήλωση συμπτωμάτων)
 - Μαννιτόλη IV (20%, 1-2 gr/Kg σε 30 λεπτά)
 - Τοποθέτηση καθετήρα παροχέτευσης
- Αντιμετώπιση του αιτίου σε επίκτητη υδροκεφαλία

Συγγενείς παθήσεις NM (XK)

- Συριγγομυελία ή Υδρομυελία ή σύνδρομο τύπου Chiari με ή χωρίς παρουσία υπαραχνοειδών κύστεων
- Συγγενής σε ορισμένες φυλές σκήλων (π.χ Cavalier King Charles, Pug, Shih Tzu ή French bulldog, Weimaraner) λόγω δυσπλασίας του ινιακού οστού
- Επίκτητη σε περιπτώσεις που παρεμποδίζεται ή κυκλοφορία του ΕΝΥ (επενδυώματα, άλλες νεοπλασίες, κοκκιώματα)



Συμπτώματα

- Αυχενικό άλγος
- Κνησμός του αυχένα και της κεφαλής χωρίς να εντοπίζεται αιτία κνησμού (phantom scratching)
- Αταξία και πάρεση κυρίως των προσθίων άκρων
- Κύφωση, κάμψη του τραχήλου
- Η ένταση της κλινικής εικόνας ποικίλλει.
Σημαντικό ποσοστό έχει αλλοιώσεις χωρίς συμπτώματα.

Εκφυλιστικές εγκεφαλοπάθειες

- Ισχαιμική εγκεφαλοπάθεια στη γάτα
 - Ιδιοπαθής νόσος με απότομη εμφάνιση εμφράκτων στα εγκεφαλικά ημισφαίρια
 - Συμπτώματα εγκεφαλικού συνδρόμου ανάλογα με εντόπιση, οξεία εμφάνιση.
 - Διάγνωση :Μαγνητική τομογραφία
 - Θεραπεία εγκεφαλικού οιδήματος, αντιεπιληπτική αγωγή
- Εγκεφαλοπάθεια από αβιταμίνωση B1 στη γάτα
- Εγκεφαλική υποξία
- Εγκεφαλικό οίδημα
- Σύνδρομο της διαταραχής των γνωστικών λειτουργιών (συν. Σύνδρομο άνοιας και εκφύλισης των νευρώνων υπερηλίκων)

Εγκεφαλικό οίδημα

- **Αίτιο:** Δευτερογενώς σε βαριές κρανιοεγκεφαλικές κακώσεις, νεοπλάσματα, οξείες μηνιγγοεγκεφαλίτιδες, νευροτοξικώσεις
- Συμπτώματα ανάλογα με την ένταση και την εντόπιση των αλλοιώσεων. Οξύ ή χρόνιο προοδευτικό

Παθογένεια

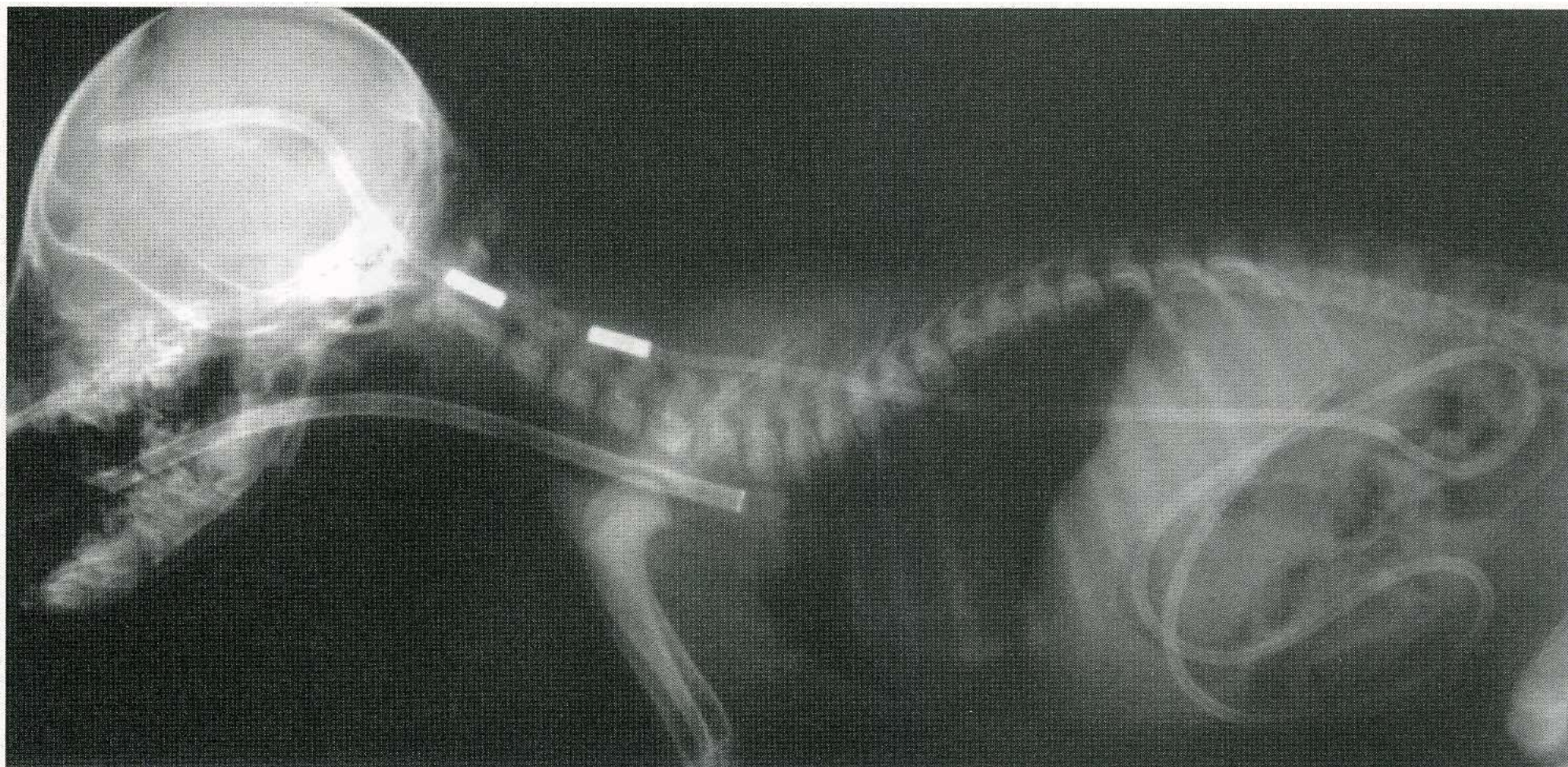- Αγγειογενές
 - νεοπλάσματα,
 - κρανιοεγκεφαλικές κακώσεις,
 - οξεία τοξίκωση από μόλυβδο
- Κυτταροτοξικό
 - εγκεφαλική υποξία,
 - υπεροσμωτικός σακχαρώδους διαβήτη
- Διάμεσο (υδροκεφαλία)

Εγκεφαλικό οίδημα

- **Θεραπεία:**
- **Ωσμωτικά διουρητικά**
 - Μαννιτόλη 20% (0,5-1 g/kg ΣΒ, σε 15-20 λεπτά) (προσοχή σε: αφυδάτωση, ΣΚΑ, ενδοεγκεφαλική αιμορραγία, ζώα με νεφρική ανεπάρκεια). Η δράση της μαννιτόλης μπορεί να παραταθεί με iv χορήγηση φουροσεμίδης 20 λεπτά αργότερα)
 - Υπέρτονο αλατούχο διάλυμα
- **Σουξινική μεθολοπρεδνιζολόνη (προσοχή στην υπεργλυκαιμία, εκτίμησ οφέλους – κόστους)**
 - συνηθέστερα σε εγκεφαλικό οίδημα από όγκους ή αντιδράσεις υπερευαισθησίας
 - Πρεδνιζολόνη (1mg/kg SID- σε χρόνια εγκεφαλικό οίδημα)

Εγκεφαλικό οίδημα

- Υποστηρικτική φροντίδα
 - Οξυγονοθεραπεία
 - Θέση κεφαλής: ανυψωμένη, χωρίς να πιέζονται οι σφαγίτιδες
 - Έλεγχος κρίσεων με επείγουσα αντιεπιληπτική αγωγή αν παρουσιάζει κρίσεις



Αγγειακές παθήσεις του εγκεφάλου

- **Εγκεφαλική αιμορραγία**
 - Κρανιοεγκεφαλικές κακώσεις
 - Λοιμώδη νοσήματα (FIP, σηπτική εγκεφαλίτιδα, ερλιχίωση)
 - Τοξίκωση από ουσίες με αντιβιταμινική Κ δράση
 - DIC
 - Συγγενή ανευρύσματα
 - Αρτηριακή υπέρταση

Αγγειακές παθήσεις του εγκεφάλου

- **Θρομβοεμβολή**
 - Σηπτική θρομβοεμβολή
 - Μεταστατικά νεοπλάσματα
 - Σύνδρομο μεταναστευουσών προνυμφών
 - Ισχαιμική εγκεφαλοπάθεια στη γάτα
 - Καρδιακή ανεπάρκεια
 - Χειρουργικές επεμβάσεις

Νεοπλάσματα εγκεφάλου

- **Πρωτογενή ή μεταστατικά**
- Μέσης – μεγάλης ηλικίας
- Συχνά στο σκύλο
- Σπάνια στη γάτα
- Βραχυκέφαλες και δολιχοκέφαλες φυλές σκύλων
- **Παθογένεια:**
 - Διάβρωση
 - Συμπίεση
 - Αιμορραγία
 - Ισχαιμία
 - Οίδημα
 - Διαταραχή της κυκλοφορίας και της αποχέτευσης του ΕΝΥ

Νεοπλάσματα εγκεφάλου

- **Κλινική εικόνα**

- Πρωτογενή: **εστιακή συμπτωματολογία, χρόνια προοδευτική επιδείνωση**
- Μεταστατικά: συνήθως ταχεία εξέλιξη και επιδείνωση

- **Διάγνωση**

- Μαγνητική τομογραφία
- Προληπτική αποιδηματική αγωγή και εξέταση ENY

- **Θεραπεία:** ανάλογα με την εντόπιση και τα ευρήματα της MRI (πχ. Αντιεπιληπτική αγωγή, αποιδηματική αγωγή), τη δυνατότητα χειρουργικής εξαίρεσης, την κλινική εικόνα του ζώου και τις επιλογές του ιδιοκτήτη

Σύνδρομο της διαταραχής των γνωστικών λειτουργιών- Σύνδρομο άνοιας και εκφύλισης των υπερηλίκων

- Σκύλοι, γάτες > 9-11 ετών
- Παθοφυσιολογία
 - Μείωση του αριθμού των νευρώνων
 - Εναπόθεση αμυλοειδούς ή άλλης ουσίας
 - Περιαγγειακές διηθήσεις
 - Αντιδραστική ανάπτυξη ουλώδους ιστού ή λιποφουσκίνωση
 - Διαταραχές στην έκκριση των νευροδιαβιβαστών
 - Άγνωστης αιτιολογίας

Συμπτώματα

- Βραδεία εξέλιξη
- Μείωση δραστηριότητας, απάθεια
- Αποπροσανατολισμός, άσκοπη περιπλάνηση
- Καταναγκαστικό βάδισμα σε κύκλους
- Διαταραχή κύκλου ύπνου αφύπνισης
- Ακράτεια ούρων-κοπράνων
- Μη αναγνώριση ιδιοκτητών
- Αναίτιο γαύγισμα (κυρίως νύχτα)

Διαφορική Διάγνωση

- Νεοπλασίες
- Αγγειακές εγκεφαλοπάθειες,
- Παθήσεις με χρόνια προοδευτική επιδείνωση
- Προσοχή στη συνύπαρξη προβλημάτων όρασης /ακοής από άλλη αιτία

Διάγνωση

- Ιστορικό, κλινική εικόνα
- MRI
 - Ατροφία εγκεφαλικών ημισφαιρίων,
 - Πάχυνση μηνίγγων,
 - Διάταση κοιλιών

Θεραπεία

- Αλλαγές στο περιβάλλον διαβίωσης
- Έλεγχος διατροφής άσκησης
- Συμπτωματική ανακούφιση των διαταραχών συμπεριφοράς και ούρησης
 - αφόδευσης (π.χ με Σελεγιλίνη-Selgian-αξιολόγηση αγωγής σε 2-3 μήνες)



ΚΕΝΤΡΙΚΟ ΑΙΘΟΥΣΙΑΙΟ ΣΥΝΔΡΟΜΟ (ΑΙΘΟΥΣΙΑΙΟΙ ΠΥΡΗΝΕΣ, ΑΡΧΙΠΑΡΕΓΚΕΦΑΛΙΔΑ)

- **Αίτια κεντρικού αιθουσαίου συνδρόμου**
- Τραυματισμός του εγκεφάλου / αιμορραγίες, ισχαιμικό ή αιμορραγικό επεισόδιο
- Διάχυτες ή πολυεστιακές εγκεφαλίτιδες
- Νεοπλασίες(μηνιγγιώματα, αστροκυττώματα, επενδυμάτα, θηλώματα χοριοειδών πλεγμάτων, γλοιώματα, μεταστατικές νεοπλασίες).
- Αβιταμίνωση B1
- Τοξίκωση από Μετρονιδαζόλη (συνηθέστερα σε υψηλές δόσεις για μεγάλα χρονικά διαστήματα)
- Υποθυρεοειδισμός (εξαιρετικά σπάνια)

ΠΕΡΙΦΕΡΙΚΟ ΑΙΘΟΥΣΙΑΙΟ ΣΥΝΔΡΟΜΟ (ΥΜΕΝΩΔΗΣ ΛΑΒΥΡΙΝΘΟΣ, ΑΙΘΟΥΣΙΑΙΟ ΝΕΥΡΟ)

- Αίτια περιφερικού αιθουσαίου συνδρόμου
- Ιδιοπαθές περιφερικό αιθουσαίο σύνδρομο του σκύλου και της γάτας
- Μέση - Έσω ωτίτιδα, εκκριτική μέση ωτίτιδα
- Αμινογλυκωσιδικά αντιβιοτικά, φουροσεμίδη (κυρίως γάτες μετά από IV χορήγηση), σισπλατίνη, καρβοπλατίνη
- Συγγενές και κληρονομικής αιτιολογίας αιθουσαίο σύνδρομο
- Υποθυρεοειδισμός
- Τραύμα
- Νεοπλασίες του μέσου ωτός / ρινοφαρυγγικοί πολύποδες της γάτας

ΙΔΙΟΠΑΘΕΣ ΠΕΡΙΦΕΡΙΚΟ ΑΙΘΟΥΣΑΙΟ ΣΥΝΔΡΟΜΟ ΤΟΥ ΣΚΥΛΟΥ

- Υπερήλικα ζώα, διάφορες φυλές, ανεξάρτητα από το φύλο.
- Αγνώστου αιτιολογίας.
- **Απότομη εμφάνιση (συνήθως μονόπλευρη)**
- Κλίση της κεφαλής, στήριξη του σώματος στους τοίχους, πτώση, κινήσεις βυτίου ή κυκλικές κινήσεις προς την πλευρά που πάσχει.
- Σε μερικά περιστατικά ναυτία και εμετός μπορεί να προηγούνται των αιθουσαίων συμπτωμάτων.
- αμφοτερόπλευρος αυτόματος νυσταγμός(οριζόντιος, περιστροφικός), ασύμμετρη αταξία και αποπροσανατολισμός.

ΙΔΙΟΠΑΘΕΣ ΠΕΡΙΦΕΡΙΚΟ ΑΙΘΟΥΣΑΙΟ ΣΥΝΔΡΟΜΟ ΤΙΥ ΣΚΥΛΟΥ

- Σε αμφοτερόπλευρη προσβολή: συμμετρική αταξία του κορμού και των άκρων και ταλάντευση της κεφαλής σε οριζόντιο επίπεδο, χωρίς νυσταγμό.
- Συχνά, μερικές μέρες μετά την εμφάνιση των συμπτωμάτων ο νυσταγμός εξαφανίζεται ή αντικαθίσταται από νυσταγμό ανάλογα με την θέση του ζώου.
- Τα συμπτώματα υποχωρούν πλήρως σε 1-2 εβδομάδες.

ΔΙΑΓΝΩΣΗ - ΘΕΡΑΠΕΙΑ

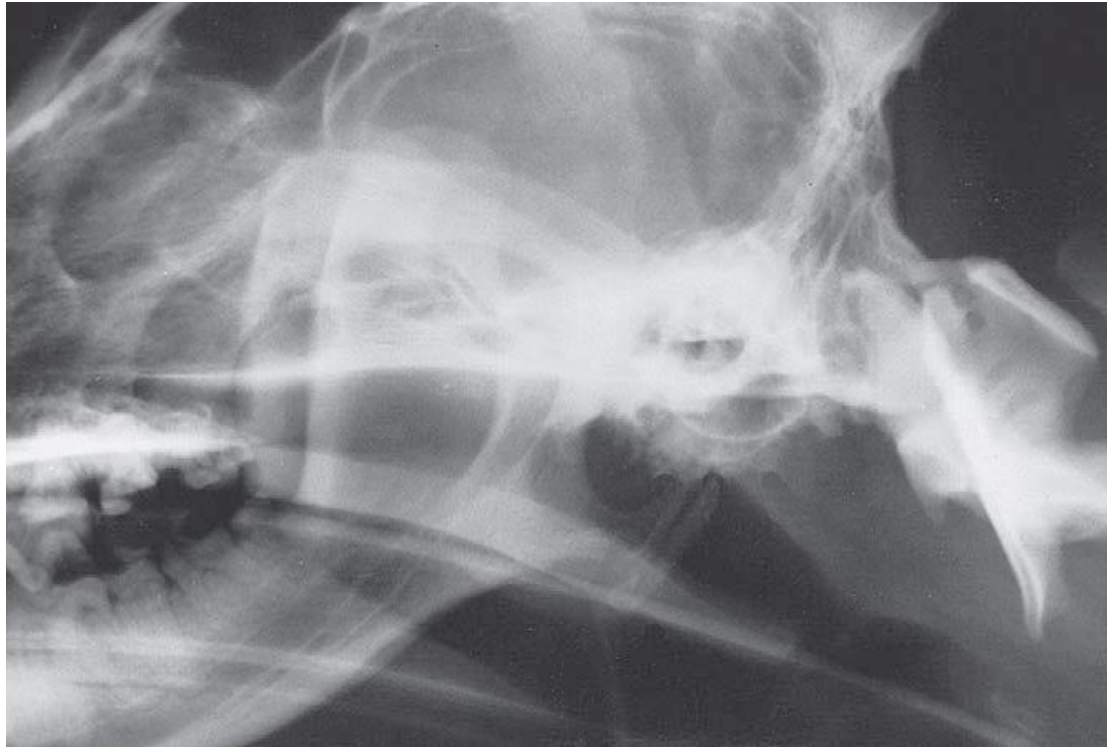
- Η διάγνωση θα στηριχθεί στην κλινική εικόνα, τον αποκλεισμό των άλλων αιτιών που προκαλούν αιθουσαίο σύνδρομο και στην ταχύτατη αυτοϊαση της νόσου.
- Στις πρώτες 24-48 ώρες μπορεί να χορηγηθεί Υδροχλωρική Μεκλιζίνη (12-25 mg/ζώο SID, PO), με σκοπό την βελτίωση της κλινικής εικόνας. Εναλλακτικά μπορεί να χορηγηθεί διαζεπάμη (0,1-0,25 mg/kg PO TID) ή Διφενυδραμίνη – αντισταμινικό (2-4 mg/kg)
- Στα περισσότερα ζώα δεν χρειάζεται αντιεμετική αγωγή. Οι εμετοί συνήθως αυτοπεριορίζονται 24 ώρες μετά την έναρξη των συμπτωμάτων.

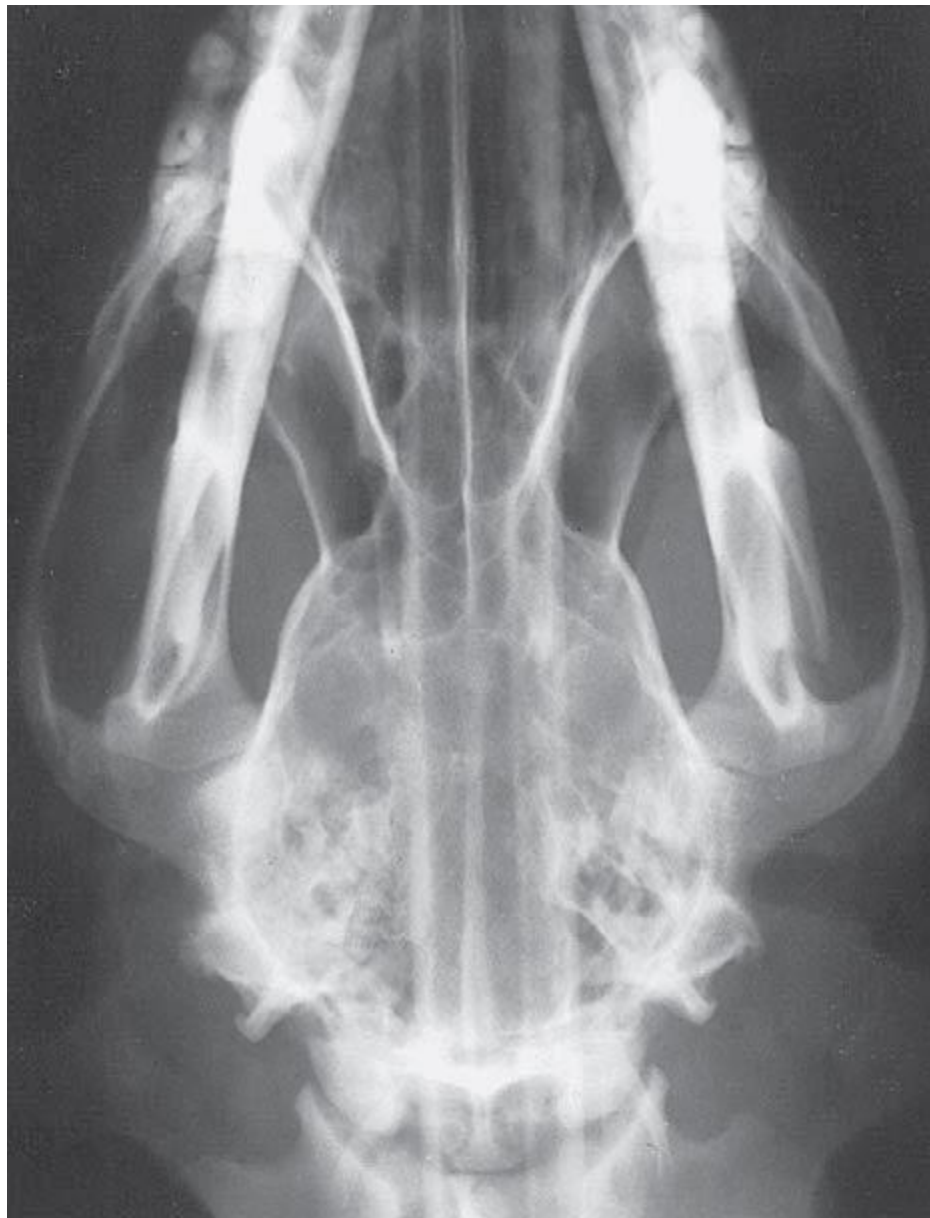ΙΔΙΟΠΑΘΕΣ ΠΕΡΙΦΕΡΙΚΟ ΑΙΘΟΥΣΑΙΟ ΣΥΝΔΡΟΜΟ ΤΗΣ ΓΑΤΑΣ

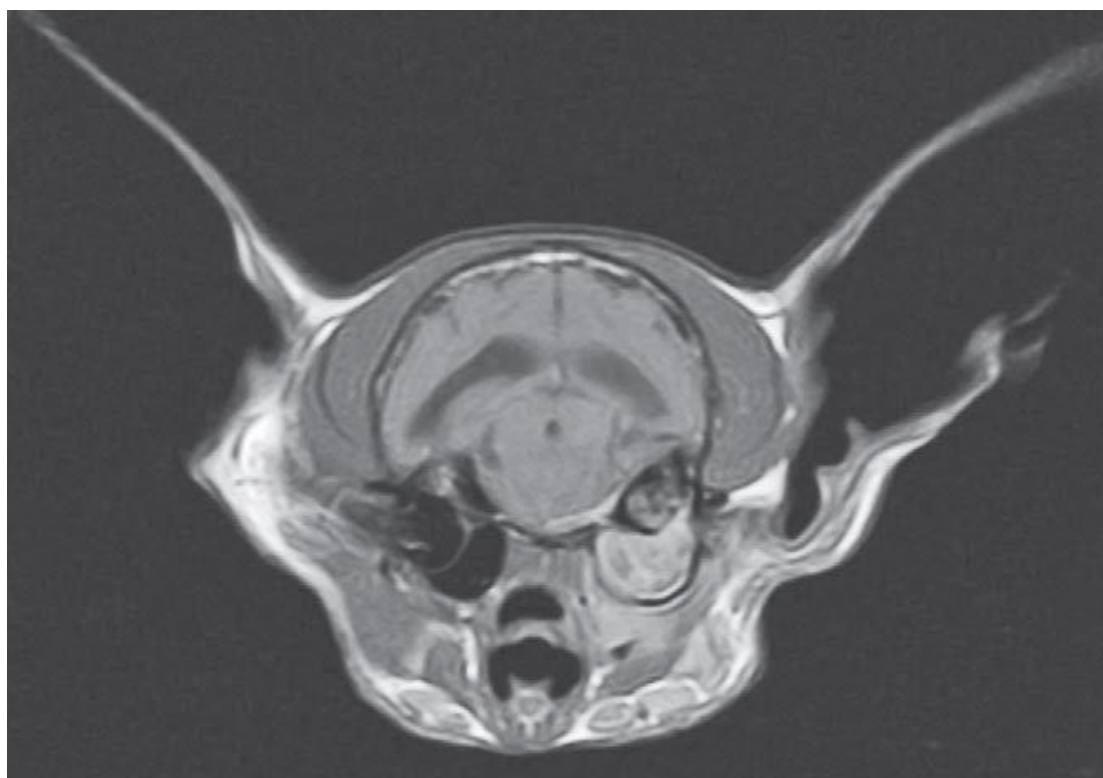
- Είναι αγνώστου αιτιολογίας οξύ νόσημα που εμφανίζεται σε ζώα διαφόρου ηλικίας, φυλής και φύλου.
- Η συχνότητα της όσου είναι μεγαλύτερη το τέλος του καλοκαιριού και την αρχή του φθινοπώρου.
- Τα κλινικά συμπτώματα, η εξέλιξη, η πρόγνωση και η διαφορική διάγνωση είναι σχεδόν ίδια με αυτά του αντίστοιχου συνδρόμου στο σκύλο.
- **Συχνά είναι αμφοτερόπλευρο** οπότε το ζώο στηρίζεται με τα άκρα σε απαγωγή και κάνει ταλάντευση της κεφαλής σε οριζόντιο επίπεδο (**δύσκολη ΔΔ από παρεγκεφαλιδικό σύνδρομο**)

ΜΕΣΗ - ΕΣΩ ΩΤΙΤΙΔΑ

- Προκαλεί μονόπλευρο συνήθως, περιφερικό αιθουσαίο σύνδρομο και προέρχεται από επέκταση της έξω ωτίτιδας ή σπανιότερα από χρόνια φαρυγγίτιδα-αμυγδαλίτιδα.
- Εμφανίζεται στις φυλές εκείνες που εμφανίζουν συχνά χρόνιες υποτροπιάζουσες έξω ωτίτιδες(Poodles, Cocker spaniel, German shepherd).
- Συχνά συνοδεύεται και από συμπτώματα παράλυσης του προσωπικού νεύρου και του συνδρόμου του Horner.
- **Η διάγνωση μπορεί να γίνει μετά από ωτοσκόπηση, καλλιέργεια από το μέσο ους, ακτινογραφία της κοιλότητας του τυμπάνου και MRI**







ΑΜΙΝΟΓΛΥΚΩΣΙΔΙΚΑ ΑΝΤΙΒΙΟΤΙΚΑ

- Τα αντιβιοτικά αυτής της ομάδας μπορούν να προκαλέσουν διαταραχές στην ακοή και αιθουσαίο σύνδρομο (ιδιαίτερα η στρεπτομυκίνη στη γάτα).
- Αυτό οφείλεται στην **εκφύλιση τόσο των αιθουσαίων υποδοχέων του έσω ωτός όσο και της αρχιπαρεγκεφαλίδας**.
- Η ωτοτοξικότητα των παραπάνω φαρμάκων εξαρτάται συνήθως από την δόση και την διάρκεια χορήγησής τους.
- Οι αλλοιώσεις μπορεί να είναι μονόπλευρες ή αμφοτερόπλευρες.
- **Μετά την διακοπή της χορήγησης του φαρμάκου τα αιθουσαία συμπτώματα υποχωρούν γρήγορα, αντίθετα η απώλεια της ακοής μπορεί να είναι μόνιμη.**

ΣΥΓΓΕΝΕΣ ΚΑΙ ΚΛΗΡΟΝΟΜΙΚΗΣ ΑΙΤΙΟΛΟΓΙΑΣ ΑΙΘΟΥΣΑΙΟ ΣΥΝΔΡΟΜΟ

- Κλινικά συμπτώματα που χαρακτηρίζουν **το περιφερικό αιθουσαίο σύνδρομο** είναι δυνατό να εμφανιστούν σε διάφορες καθαρόαιμες φυλές σκύλου και γάτας από την στιγμή **της γέννησης έως την ηλικία των 3 μηνών**.
- Μπορεί να είναι **μονόπλευρο ή αμφοτερόπλευρο**,
- οφείλεται σε υποτελές **φυλοσύνδετο γονίδιο** και
- παρατηρείται συχνότερα σε ζώα των φυλών Beagle, Doperman, German shepherd, Akita, English cocker spaniel, όπως και στις γάτες της φυλής του Σιαμ και της Βιρμανίας.

ΣΥΓΓΕΝΕΣ ΚΑΙ ΚΛΗΡΟΝΟΜΙΚΗΣ ΑΙΤΙΟΛΟΓΙΑΣ ΑΙΘΟΥΣΑΙΟ ΣΥΝΔΡΟΜΟ

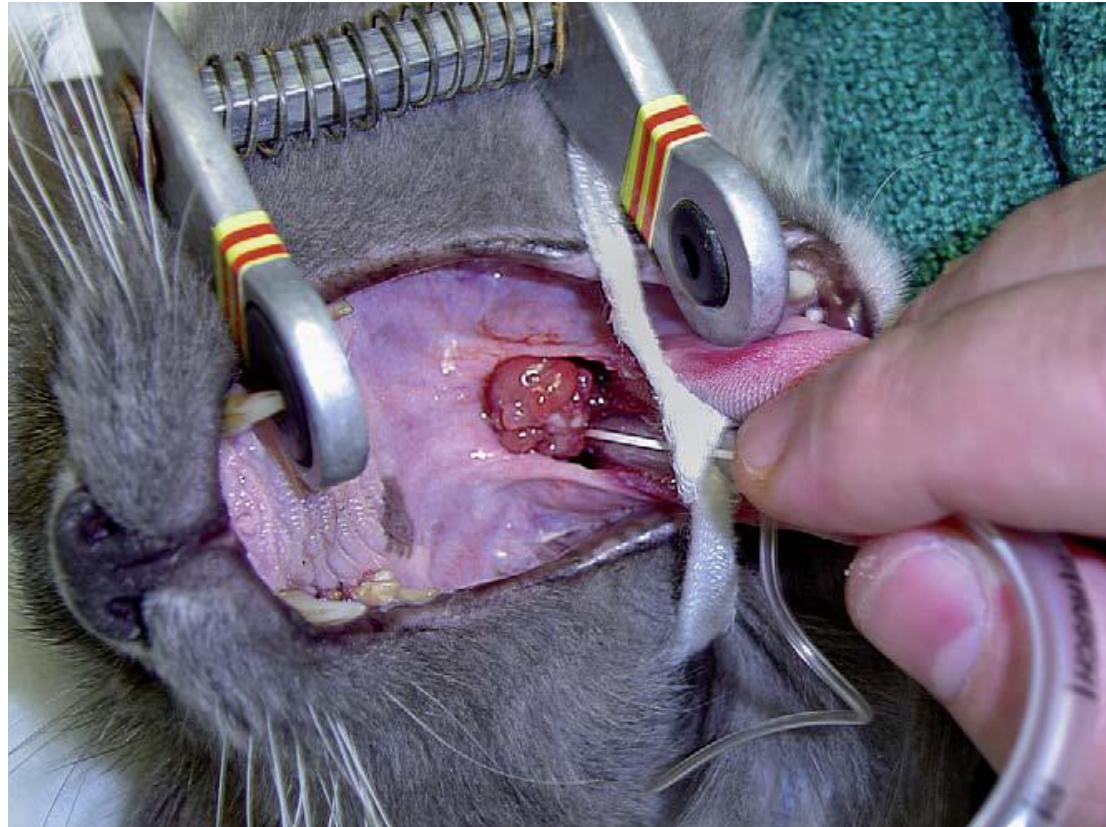- Τα κλινικά συμπτώματα εμφανίζουν διαφορές ως προς την ένταση και σε ορισμένες περιπτώσεις **συνοδεύονται και από διαταραχές της ακοής.**
- Δεν υπάρχει θεραπεία,
- στα περισσότερα περιστατικά με την πάροδο του χρόνου διαπιστώνεται προοδευτική βελτίωση, σε τέτοιο βαθμό που τελικά το ζώο να γίνει αποδεκτό ως ζώο συντροφιάς από τον ιδιοκτήτη του.

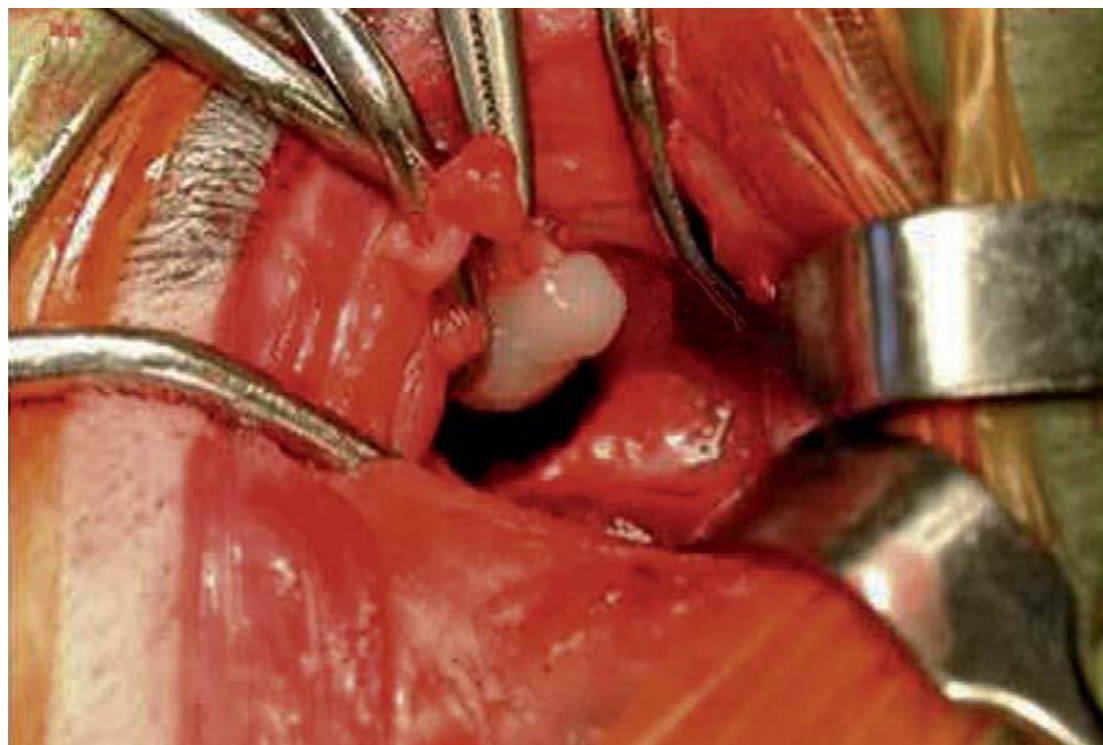
ΝΕΟΠΛΑΣΙΕΣ

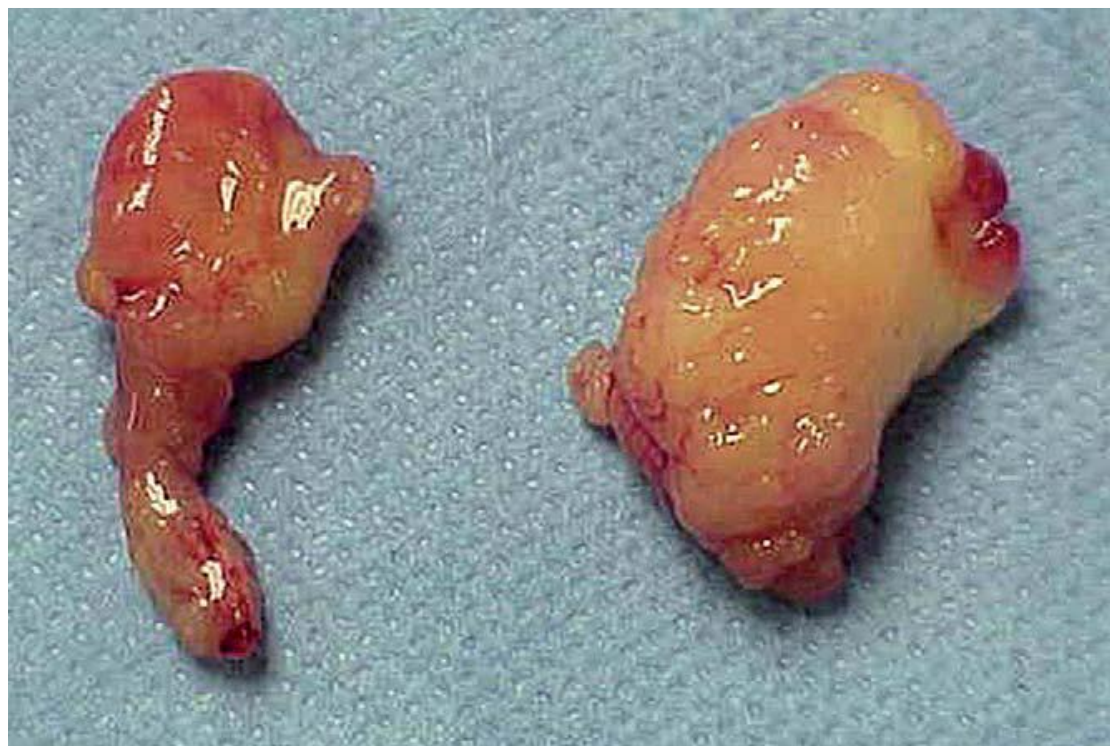- Οι νεοπλασίες του ακουστικού νεύρου καθώς κι εκείνες του λιθοτυμπανικού οστού μπορεί να προκαλέσουν **περιφερικό αιθουσαίο σύνδρομο**.
- **Κεντρικό αιθουσαίο σύνδρομο** μπορεί να προκαλέσουν τόσο οι πρωτογενείς όσο και οι μεταστατικές νεοπλασίες του εγκεφάλου.
- Τα συμπτώματα εμφανίζονται σταδιακά, συνεχώς επιδεινώνονται και η νόσος έχει μακροχρόνια εξέλιξη .

ΝΕΟΠΛΑΣΙΕΣ

- Η διάγνωση μπορεί να τεθεί με ακτινογραφία της κοιλότητας του τυμπάνου, MRI και ιστοπαθολογική εξέταση, μετά από βιοψία.
- Σ' ότι αφορά στη θεραπεία επειδή η πλήρης χειρουργική εξαίρεση της νεοπλασίας συχνά δεν είναι επιτυχής, συνήθως συνδυάζεται με την χρήση ακτινοθεραπείας ή χημειοθεραπείας.







ΔΙΑΤΑΡΑΧΕΣ ΤΗΣ ΑΚΟΗΣ

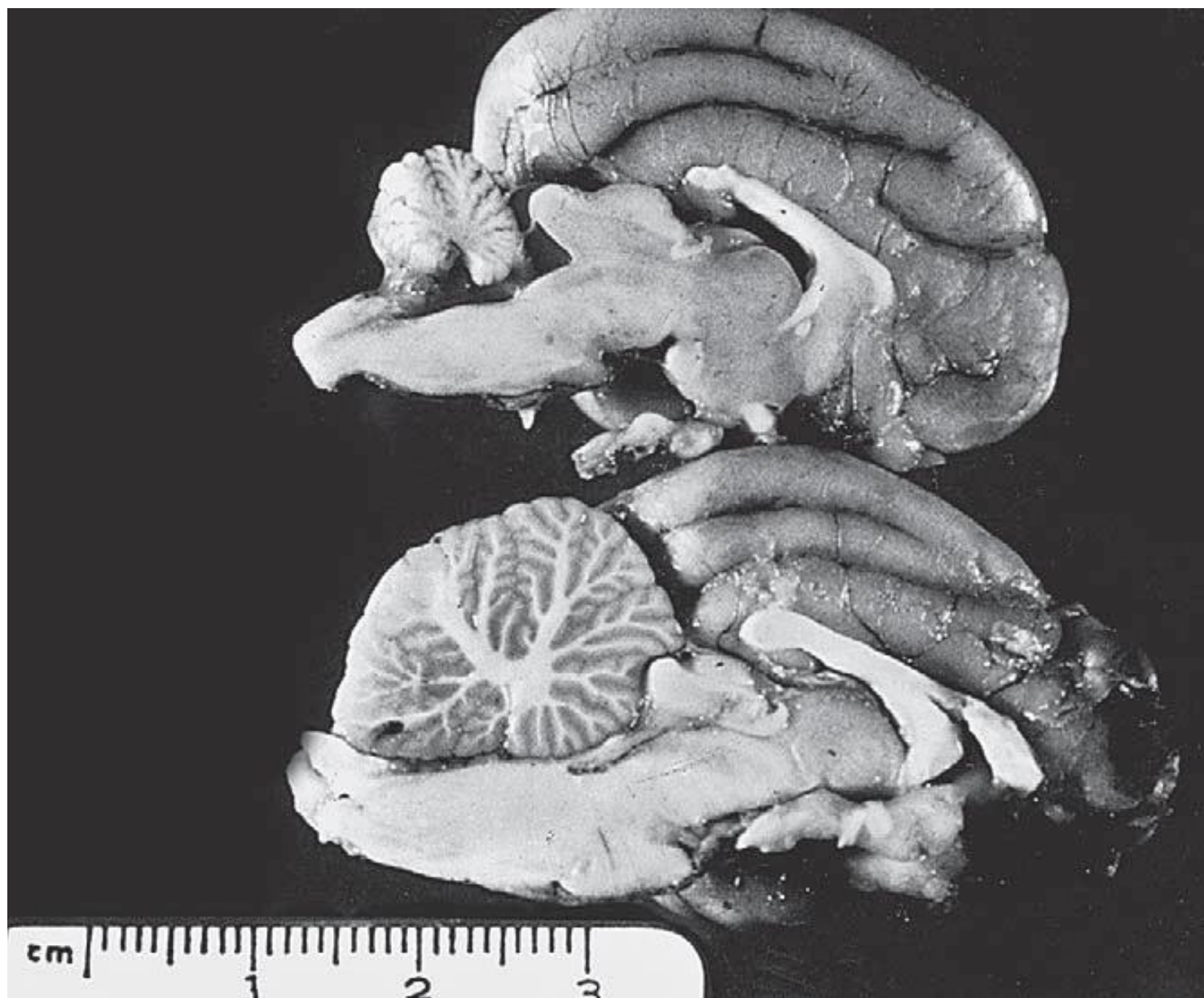- Συγγενή και κληρονομικά νοσήματα
 - Υποπλασία των υποδοχέων του οργάνου του Corti
 - Υδροκεφαλία
- Λοιμώδη νοσήματα
 - Μέση – έσω ωτίτιδα
 - Μηνιγγοεγκεφαλίτιδες
- Τοξικώσεις
 - Αμονογλυκοσιδικά αντιβιοτικά
- Τραυματισμοί της βάσης του κρανίου
- Εκφυλιστικά νοσήματα
 - Γεροντική εκφύλιση του οργάνου του Corti
- Επίκτητη κώφωση με άγνωστη αιτιολογία

ΠΑΡΕΓΚΕΦΑΛΙΔΙΚΟ ΣΥΝΔΡΟΜΟ

- Τα χαρακτηριστικά συμπτώματα του παρεγκεφαλιδικού συνδρόμου είναι : **αταξία, μυϊκός τρόμος, υπερμετρία και δυσμετρία χωρίς πάρεση.**
- Τα ζώα δεν είναι ικανά να ελέγξουν τις κινήσεις του σώματος ή τις κινήσεις της κεφαλής. Σε στάση μπορεί να εμφανίζουν μυϊκό τρόπο του σώματος ή της κεφαλής. Τα νωτιαία αντανακλαστικά καθώς και τα αντανακλαστικά θέσης, **εάν το ζώο υποστηρίζεται είναι φυσιολογικά.**
- Η αίσθηση του άλγους και οι εγκεφαλικές συζυγίες συνήθως είναι φυσιολογικές.
- Σε ορισμένες περιπτώσεις (**βλάβη στην αρχιπαρεγκεφαλίδα**) συνυπάρχουν συμπτώματα κεντρικού αιθουσαίου συνδρόμου.

ΑΙΤΙΑ ΠΑΡΕΓΚΕΦΑΛΙΔΙΚΟΥ ΣΥΝΔΡΟΜΟΥ

- Οι περισσότερες από τις παθήσεις που προκαλούν επιληπτικές κρίσεις μπορεί να προκαλέσουν και παρεγκεφαλιδικό σύνδρομο.



ΑΙΤΙΑ ΠΑΡΕΓΚΕΦΑΛΙΔΙΚΟΥ ΣΥΝΔΡΟΜΟΥ

- **A. Οξεία - μη προοδευτική εμφάνιση**
 - Τραύμα
 - Έμφραξη αγγείου
- **B. Υποξεία προοδευτική εμφάνιση**
 - Φλεγμονώδεις παθήσεις λοιμώδους αιτιολογίας
 - Κοκκιωματώδης μηνιγγοεγκεφαλίτιδα του σκύλου (GME)
- **Γ. Χρόνια προοδευτική εμφάνιση**
 - Νεοπλασία
 - Εκφύλιση νευροαξόνων (δυστροφία σε νεαρά ενήλικα Rottweiler), ιδιοπαθής εκφύλιση σε ενήλικες σκύλους

ΑΙΤΙΑ ΠΑΡΕΓΚΕΦΑΛΙΔΙΚΟΥ ΣΥΝΔΡΟΜΟΥ

- **Δ. Νεαρά ζώα:** εμφάνιση συμπτωμάτων από τη γέννηση του ζώου, **μη προοδευτική**.
- Πανλευκοπενία (γάτες)
- Ερπητοϊός του σκύλου
- Συγγενής υποπλασία
- **Ε. Νεαρά ζώα:** **προοδευτική** εμφάνιση συμπτωμάτων
- Αβιοτροφίες (neonatal, postnatal)
- Νευροδυστροφίες (metabolic storage diseases)

ΔΙΑΓΝΩΣΗ

- Στηρίζεται :
- στα ευρήματα της νευρολογικής εξέτασης,
- της γενικής κλινικής εξέτασης,
- την εξέταση του ENY,
- τα ευρήματα της ακτινογραφίας ή της μαγνητικής τομογραφίας και
- τα αποτελέσματα της βιοψίας.